구내소견

Ⅲ급 교합 관계를 보이며 전치부 절단교합 양상을 보였다. 총생이 관찰되거나 예상되지 않았다. 임상 관찰 시 혀가 하방으로 위치한 것이 관찰된다.

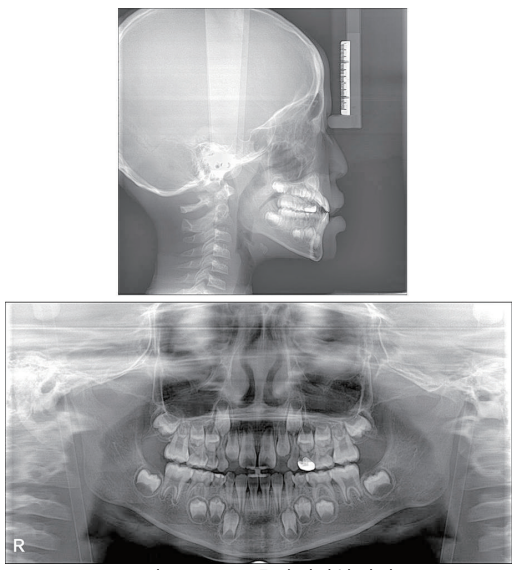

그림 13. case 2 초진 방사선 사진

방사선 사진 분석

측모 두부 방사선 사진상 ANB -0.6° 로 의 미약한 Ⅲ급 부조화를 보이고 있었다. ANB 수치 상으로는 Ⅲ급 골격 부조화가 심하지는 않아 보인다. 하지만, 장안모의 얼굴형을 보이는 점, 상하악 전치의 경사도 (상악 순측 경사, 하악 설측 경사)를 감안하면 첫 번째 케이스보다 골격 부조화가 더 심각 한 것으로 보인다. AB to mand. Plane의 각도가 62.5° 로 악정형 치료의 예후가 불량할 것으로 예상되었다. 측모 방사선 사진 상에서도 혀의 위치가 낮은 것이 관찰된다.

치료 목표 및 치료계획

상악궁 확장을 위하여 bonded RME 부착하고 facemask를 통하여 상악골의 전방이동 하악골의 후방이동을 계획하였다. 상악골의 협착이나 총생이 관찰되지 않았지만, 확장을 통한 A point의 전방이동을 기대하였고, 혀의 상방이동을 위한 공간 마련을 통하여 습관 개선 효과을 기대하였다.

치료경과

상악은 bonded RME 를 부착하고 일주일에 2회 3달 동안 slow expansion을 시행하였다. Facemask는 bonded RME를 부착하면서 바로 적용하였다. Elastic을 이용하여 첫 달만 편측당 200g을 그 이후에는 500g 의 악정형력을 적용하였다. Face mask 적용 4개월 후에 절단교합이 개선되었다. (그림 14) 그 후에도 overcorrection을 위하여 facemask를 더 착용하였다. 하지만, 협조도가 나빠 facemask 착용 시간이 부족하였다.

그림 14. case 2 치료 중

치료 결과 및 고찰

치료 종료 후 positive 수평, 수직피개를 보이긴 하나 충분하지 못했다. 치료 후 안정성을 위하여 과교정을 하고자 했으나 협조도 부족으로 원하는 치료 목표를 거두지 못했다. 구개 장치를 장기간 유지 시 우식증 발생 우려가 있어 1년 2개월 정도 착용 후 구내 장치를 제거하였다. (그림 15)

치료 종료 후 중첩을 보면 상악골도 전방으로 이동하기는 했지만, 하악골의 전방이동 양이 더 많은 것을 볼 수 있다. AB to mand. Plane의 각도가 62.5° 로 이후 성장에 따른 예후가 불량할 것으로 예상되었고 혀를 내미는 습관이 개선되지 않아 예후가 불량할 것이 걱정되었다. (그림 16)

그림 15. case 2 치료 종료 임상사진

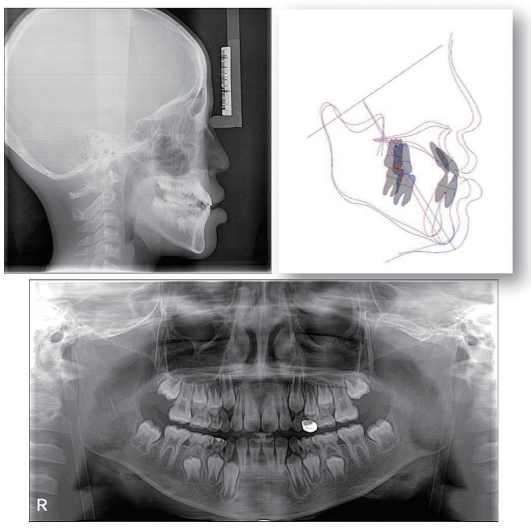

그림 16. case 2 치료 종료 방사선 사진

치료 3년 후 반대교합이 발생하지는 않았으나 수평, 수직 피개가 얕은 것을 볼 수 있다. 하악 견치 후방에 space가 있는 것으로 보아 혀를 내미는 습관이 남아 있는 것으로 보인다. 구외 사진 상 안모가 더 악화된 것으로 보이나 반대교합이 발생하지 않았다. (그림 17) 중첩을 보면 하악골이 전방으로 성장하기 보다는 하방으로 성장을 한 것이 원인인 것으로 보인다. (그림 18)

1차 치료 후 충분하지는 않았지만, 정상적인 수평, 수직 피개를 형성한 것이 하악골의 전방 성장을 차단했을 것으로 보인다. 바이트가 얕아진 것은 하악 견치 후방에 space로 미루어 혀 내미는 습관이 그 원인일 것이다. 그리고 혀 내미는 습관 특히 혀의 낮은 위치가 상하악골의 하방 성장에 기여 했을 것으로 보인다. 습관교정을 더욱 적극적으로 했으면 예후가 더 좋았을 것이다. 현재 유지 기간에는 혀에 위치에 대한 재교육을 시행하였고 Hawley retainer를 이용하여 하악 견치 후방의 space를 닫아 수평, 수직 피개를 더 깊게 형성해주고 있다.

그림 17. 치료 종료 3 년 후 유지상태

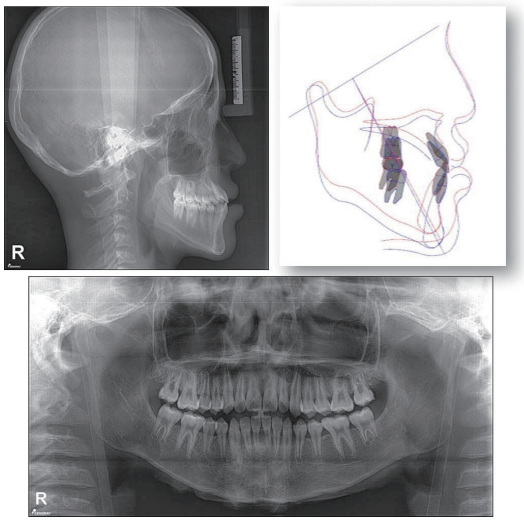

그림 18. 치료 종료 3년 후 방사선 사진 및 중첩

	Pre-Tx.	Post-Tx.	Retention
1) Skeletal A-P analysis			
SNA	72.9	75.2	76.1
SNB	73.5	76.0	77.9
ANB	-0.6	-0.8	-1.8
Wits	5.8	7.3	5.2
AB to Mand. plane	62.5	62	59.8
2) Skeletal vertical analysis			
FMA	27.6	26.1	25.5
PFH/AFH	55.3	61.2	64.5
ODI	55.6	55.7	52.6
3) Dental analysis			
U1 to FH	116.7	125	124.2
IMPA	83.9	81.7	77

table 2. case 2 계측치

총평

반대교합은 그 자체가 골격성 Ⅲ급 부조화를 야기하는 원인이므로 발견되는 즉시 치료해야 한다. 정상적인 수평, 수직 피개 자체가 부정교합과 잘못된 골격성장을 차단하는 역할을 한다. 예후가 나쁠 것으로 예상되었던 두 번째 케이스에서도 상하악골의 전후방적인 재발은 일어나지 않았다.

치료과정과 유지과정에서 악습관 개선에 노력을 기울여야 한다. 특히 혀의 위치와 호흡에 유의해야 한다. Facemask는 상악골을 전방으로 이동시키는 데, 이는 상기도에 발생하는 저항을 줄여 구호흡 개선에 효과적이다. 상악골을 전방으로 이동한다는 점이 facemask가 여타 Ⅲ급 악정형 장치나 Ⅲ급 기능성 교정장치에 대해 가지는 장점이다. 상악골의 확장은 코로 들어가는 호흡의 저항을 줄여주고 혀가 상방으로 위치할 수 있는 공간을 만들어주기 때문에 필요하다. 습관 개선을 위한 '형태' 를 만들어 주더라도, 환자가 연조직 습관을 개선하지 못하면 치료 예후는 나쁠 수 있다

따라서, 골격성 Ⅲ급 부정교합은 최대한 빨리 치료해 정상적인 형태를 만들어 주어야 하고 이에 더해 습관교정을 위한 노력도 기울여야 한다.

황동현 원장
· 더바른이교정치과 원장
· 경희대학교 치과대학교 졸업, 치과교정과 석사, 박사
· 경희대학교 치과병원 교정과 인턴, 레지던트
· 경희대학교 치과병원 교정과 외래교수
· 대한치과교정학회 경영연구위원회 위원
· 한국성장기과교정연수회 OMFT 위원